● ガイドライン

# 下肢静脈瘤に対するシアノアクリレート系接着材による血管内治療のガイドライン

広川　雅之[1]，佐戸川弘之[2]，八杉　　巧[3]，八巻　　隆[4]，伊藤　孝明[5]，
小野澤志郎[6]，小畑　貴司[7]，白杉　　望[8]，諸國眞太郎[9]，菅野　範英[10]，
杉山　　悟[11]，保科　克行[12]，孟　　真[13]

●要　　約：シアノアクリレート系接着材による血管内治療（cyanoacrylate closure: CAC）は，熱焼灼およびTLA麻酔を用いないnon-thermal non-tumescent（NTNT）治療の1つで，わが国では2019年にVenaSealクロージャーシステムがCACとして初めて保険認可された．本ガイドラインは，CACを安全かつ適切に施行するために，日本静脈学会ガイドライン委員会が中心となって血管内焼灼術に精通した専門医集団によって作成された．CACの適応は有症状の一次性静脈瘤であり，シアノアクリレート系接着材に対するアレルギー歴は禁忌となる．CAC特有の合併症としてシアノアクリレートに対する遅延型過敏症あるいは異物反応による“phlebitis”が6.3%に認められる．一次性下肢静脈瘤の治療は，CACの導入によりさらに低侵襲化すると期待されるが，長期成績は不明であり，今後はエビデンス，経験の蓄積を行っていく必要がある．

●索引用語：下肢静脈瘤，シアノアクリレート，血管内治療，グルー治療，血管内焼灼術

静脈学2020; **31**(3): 141–152

## はじめに

現在，わが国では血管内焼灼術（endothermal ablation: ETA）が伏在型静脈瘤の標準的外科治療となっている．しかし，ETAは熱による静脈の焼灼・閉鎖であるため，低濃度大量局所浸潤麻酔（tumescent local anesthesia: TLA）が必要であり，TLA浸潤時の疼痛や皮下出血などの合併症が問題となってきた[1–3]．これに対し，欧米では熱焼灼およびTLA麻酔を用いないnon-thermal non-tumescent（NTNT）治療と呼ばれる，より低侵襲な血管内治療が開発されている[4]．代表的なNTNT治療の1つがシアノアクリレート（cyanoacrylate: CA）系接着材（医療用材料のため“材”）による血管内治療（cyanoacrylate closure: CAC）であり，糊（glue）を意味するグルー治療とも呼ばれる．2015年にVenaSeal Closure System（Medtronic, Minneapolis, USA）がCACとして初めて米国食品医薬品局（Food and Drug Administration: FDA）に認可されている．わが国でも2019年に同製品がVenaSealクロージャーシステム（以下ベナシール）として保険収載された．

CACはETA同様，血管内治療ではあるが，その適応や禁忌，手技は若干異なっている．また，CAC特有の合併症もあり，安全に手技を施行するためにはCA系接着材の特性にも精通していなければいけない．わが国で

[1]お茶の水血管外科クリニック
[2]福島県立医科大学心臓血管外科
[3]愛媛大学心臓血管外科
[4]東京女子医科大学東医療センター形成外科
[5]兵庫医科大学皮膚科
[6]杏林大学医学部放射線科
[7]金沢医科大学氷見市民病院胸部心臓血管外科
[8]横浜旭中央総合病院血管外科
[9]諸國眞太郎クリニック
[10]東京都保健医療公社大久保病院外科
[11]広島逓信病院外科
[12]東京大学血管外科
[13]横浜南共済病院心臓血管外科
受付：2020年8月3日　　受理：2020年8月3日
doi: 10.7134/phlebol.20-20
BY-NC-ND

は既にETAに関してevidence based medicine（EBM）に基づいた診療ガイドライン[5]が作成されており，本来はCACに関してもEBMに基づいたガイドラインを作成するべきである．しかし，CACは歴史が浅いため未だ十分なエビデンスは集積されておらず，わが国では保険収載後日も浅く十分な経験を持つ医師も存在しない．そのため，日本静脈学会ガイドライン委員会が中心となってETAに精通した専門医集団の協議に基づくコンセンサスをまとめ，本ガイドラインを作成した．今後，わが国での経験症例数が増え，十分なエビデンスが集積された時点で，本ガイドラインは適宜，追加・修正していく予定である．

## 歴　　史

最初のCACは，米国の放射線科医Raabeらが2007年に設立したSapheon社によって開発された．当時，RaabeはCA系接着材による動脈系の血管内治療を行っていたが，“If glue can be used for a wide range of vascular embolizations, why can't we just glue the GSV shut?”と考え，下肢静脈瘤治療に最適な粘度，重合速度および硬化後の柔軟性を備えたCA系接着材と注入システム（Sapheon Closure System）を開発した[6]．動物実験[7,8]の後，ドミニカ共和国でヒトへの臨床応用ための予備的な研究（feasibility study）を行い[9–11]，2011年にn-ブチルシアノアクリレート（n-butyl-2-cyanoacrylate: NBCA）を主成分とした医療用接着材と注入用のガン，PTFE製カテーテルをキットにしたVenaSeal Sapheon Closure Systemを発売し，欧州CEマークを取得した．欧州での市販後多施設前向き研究“eSCOPE study”[12]，2013年から米国で高周波焼灼術とのランダム化比較試験（randomized controlled trial: RCT）“VeClose study”[13–18]が行われ，2015年にベナシールはFDAに認可された．2015年からは米国で市販後臨床研究である“WAVES study”が行われた[19,20]．その間，Sapheon社はCovidien社に買収，Covidien社　はMedtronic社（Minneapolis, Minn, USA）に買収され，現在は同社によって製造・販売され，2019年時点でベナシールは世界56か国で使用されている．その他のCACとしてVariClose（Biolas Health Inc., Ankara, Turkey），VenaBlock（Invamed, Ankara, Turkey），Venex（Vesta Medical, Ankara, Turkey）が発売されており，いずれもトルコ製であることから“Turkish glue”と呼ばれている．Turkish glueはベナシールに比べ粘度が低く，重合時間が短いCAを使用し，連続的に注入を行うのを特徴としている．わが国では2019年12月にベナシールが保険収載されている．

## シアノアクリレート系接着材とは

CA系接着材は1940年代に開発された有機化合物であるCAを主成分とし，瞬間接着剤として幅広く使用されている．CAはモノマーの状態では粘性の低い液体だが，陰イオン（アニオン），とくに水の水酸化物イオンに接触すると急速に重合してポリマーを形成，硬化する（**Fig. 1**）[21]．CAの構造式は$CH_2$=C（CN）COORであり，側鎖のアルキル基（R）によってその性質が大きく異なる．アルキル基は一般式が$C_nH_{2n+1}$–で，炭素数によって命名され，代表的なものとしてメチル基（n=1），エチル基（n=2），ブチル基（n=4），オクチル基（n=8）等がある．アルキル基の炭素数が少ないほど接着力が強いが，生体内で高い重合熱が発生し[22]，急速に分解され毒性が強いホルムアルデヒドを発生，分解物により炎症反応や創傷治癒遅延を起こす[23]．そのため，医療用には炭素数が多く構造式が複雑なブチルCAやオクチルCAがおもに使われている．CAの安全性に関しては，CAのシアン基（–CN基）は化学的に安定しておりシアン化水素（HCN）を発生せず，メチルCA，イソブチルCAおよびNBCAがin vitro試験で変異原性を示しているが，発がん性はないとされている[21]．

CA系接着材の医療への応用は，ベトナム戦争で兵士の止血のためにスプレー型CA系接着材が使用されたのが最初である[24]．その後，創傷癒合や止血，胃静脈瘤

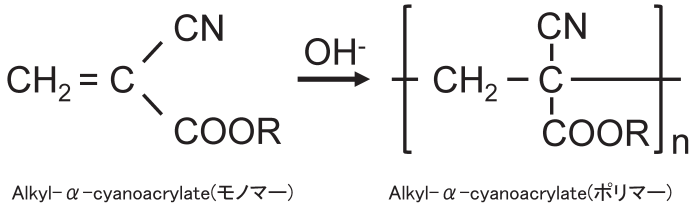


**Fig. 1**　シアノアクリレートの構造式とアニオン重合

モノマーは陰イオン（アニオン）と接触して急速にアニオン重合する．

R: アルキル基．

や脳動静脈奇形に対する血管内治療等に広く応用されている（**Table 1**）．わが国では胃静脈瘤に対してNBCAが認可されており，それ以外の血管塞栓術においては適応外使用となるが，実際は日常的に広く臨床使用されている[25]．

## 適　　応

CACは伏在型静脈瘤の治療法の1つである．したがってその適応はETAと同様に有症状の一次性静脈瘤である（**Table 2**）[5]．対象となる静脈は大伏在静脈（great saphenous vein: GSV）および小伏在静脈（small saphenous vein: SSV）である[26]．前副伏在静脈[19,27]，不全穿通枝[27,28]に関しては少数例の報告しかなく，伏在筋膜上の浅在性の静脈に対するCACは，術後疼痛や日常生活，仕事への復帰期間には影響がないと報告されているが[19]，術後phlebitis（静脈炎とは異なる，合併症の項を参照）が有意に増加し[29]，肉芽腫による皮膚穿孔の危険性が指摘されている[30]．これらの静脈に対するCACはエビデンスが乏しく，現時点では積極的な適応とはならない．静脈径に関しては，添付文書[26]上，最大径12 mm以下までが適応であるが，CAを追加注入することによって静脈径20–30 mmまで治療可能であったとの報告もある[19,29]．静脈径が細くてもデバイスが挿入可能であればCACは施行できるが，静脈径が4 mm未満の場合，症状は軽症であることが多く，適応の十分な検討が必要である．また，静脈径が4 mm以上でも弁不全が存在しない，あるいは弁不全の範囲が限局的である場合は，ETAと同様にCACの適応とはならない[31]．

**Table 1**　医療用シアノアクリレート系接着材

| 商品名 | シアノアクリレートの種類 |
|---|---|
| アロンアルファA「三共」 | エチル2-シアノアクリレート |
| ダーマボンド | 2-オクチルシアノアクリレート |
| ロイコサンアドヒーシブ皮膚用接着剤 | 2-オクチルシアノアクリレート<br>n-ブチル-2-シアノアクリレート |
| ヒストアクリル | n-ブチル-2-シアノアクリレート |
| TRUFILL n-BCA Liquid Embolic System | n-ブチル-2-シアノアクリレート |
| VenaSealクロージャーシステム | n-ブチル-2-シアノアクリレート |

**Table 2**　シアノアクリレート系接着材による血管内治療の適応

適応：有症状の一次性下肢静脈瘤
対象静脈*：大伏在静脈，小伏在静脈
以下の静脈はCAC施行可能だが，十分なエビデンスが存在しない
・前副伏在静脈
・穿通枝
・伏在筋膜上の浅在性の静脈

*静脈径が12 mmを越える場合，弁不全が存在しない・弁不全の範囲が限局的である場合は除く．
CAC: シアノアクリレート系接着材による血管内治療．

## 禁忌と慎重適応

CACの禁忌と慎重適応も基本的にETAと同じであるが[5]，CAC特有の禁忌・慎重適応がある（**Table 3**）．CACでは，注入されたCAに対する遅延型過敏症が報告されている[29,32–36]．そのため，CA系接着材に対するアレルギー歴は禁忌となる[26,37]．医療分野以外でも，CA系接着材はまつ毛エクステンションや一部の人工爪の施術時，かつらの固定等に使用されている．CA系接着材に対するアレルギー歴がない場合でも，職業的にCAに繰り返し暴露されるまつ毛エクステンションや人工爪の施術者はCAに感作されている可能性があり[38]，慎重適応となる．さらに，アレルギー体質，すなわちCA以外の薬剤や食物に対する複数のアレルギー歴を持つ症例や，現在まで報告例はないが，CAの分解産物であるホルムアルデヒドに対するアレルギー，いわゆるシックハウス症候群の既往にも注意が必要である．その他，オーストラリア静脈学会のコンセンサスドキュメント[39]では活動性あるいは治療抵抗性の全身性炎症疾患・自己免疫疾患（膠原病）・肉芽腫性疾患・アレルギー（血管炎，マスト細胞症，サルコイドーシス，全身性エリテマトーデス，アトピー，全身型抗好中球細胞質抗体（ANCA）関連血管炎等）が禁忌とされており，本ガイドラインでは慎重適応とした．また，注入されたCAは異物として体内に長期間残存するため感染のリスクがあり，うっ滞性潰瘍に感染を合併している場合や蜂窩織炎を伴う場合はCACを行うべきではない．

ETAの慎重適応である深部静脈血栓症（deep vein thrombosis: DVT）の既往，若年者，多発性あるいは再

**Table 3**　シアノアクリレート系接着材による血管内治療特有の禁忌と慎重適応

禁忌：
・シアノアクリレート系接着材に対するアレルギー歴
慎重適応：
・下肢蜂窩織炎を合併している場合
・感染を合併しているうっ滞性潰瘍症例
・活動性あるいは治療抵抗性の全身性炎症疾患・自己免疫疾患（膠原病）・肉芽腫性疾患・アレルギー
・シックハウス症候群の既往
・まつ毛エクステンションや人工爪の施術者

- 接着材（5mL）　1個
- ディスペンサーガン　1個
- デリバリーカテーテル（5Fr×91cm，透明）1本
- イントロデューサ（7Fr×80cm，青色）　1本
- ダイレータ（5Fr×87cm，白色）　1本
- 注射器（3mL）　2個
- ディスペンサーチップ（14G）　2本
- ガイドワイヤ（0.035inch×180cm）　1本

**Fig. 2**　Venasealクロージャーシステム

発を繰り返す表在静脈血栓症（superficial vein thrombosis: SVT）および先天性・後天性血栓性素因は，CACにおいても慎重適応である．しかし，現在までにCAC術後の症候性DVTおよび肺血栓塞栓症（pulmonary thromboembolism: PTE）の報告はなく[9,12,13,19,27,29,40–45]，また，その閉塞機序から考えても血栓性合併症の発生頻度はETAより低いと考えられる．将来的にこれらの症例に対してETAよりもCACが推奨される可能性はあるが，現時点ではエビデンスがないため推奨はできない．

## 治療の実際

2020年5月現在，わが国で唯一認可を受けているCACであるベナシールによる治療の実際について解説する．基本的にわが国および米国のベナシールの添付文書[26,37]に則っているが，わが国での実情に即して若干の改変を加えている．

### 1.　術前準備

手技は超音波ガイド下に行うので，超音波検査装置と7.5 MHz以上のリニア型高周波プローブを準備する．ベナシールのキットには静脈アクセスのためのイントロデューサーシース（以下シース）は含まれておらず，米国の添付文書では5 Frマイクロアクセスキットの使用が推奨されている[37]．しかし，わが国ではETAにおいて一般的にシースが使用されてきたため，本ガイドラインでは7 cmあるいは11 cmの7 Frシースを使用した方法を紹介する．患者はGSVでは仰臥位，SSVでは腹臥位とし，パルスオキシメータ，自動血圧計，心電図モニターで動脈血酸素飽和度，血圧，心電図をモニターする．

### 2.　VenaSealクロージャーシステム

滅菌されたCA系接着材，ディスペンサーガン（以下ガン），デリバリーカテーテル，イントロデューサ（デリバリーカテーテル挿入のためのアウターカテーテル），ダイレータ，ガイドワイヤがベナシールのセットに含まれている（**Fig. 2**）．デリバリーカテーテルは全長91 cmで先端から3 cmと85 cmの部位にマークが存在する．デリバリーカテーテルの先端には空気を含んだ小管腔が存在し，エコー短軸像で観察すると“star image”と呼ばれるエコー像を呈する（**Fig. 3**）．デリバリーカテーテルの充塡容量は1.3 mLで，1回引き金を引くと約0.1 mLの接着材が注入される．キットに付属する接着材の量は5 mLで，約90 cmの静脈の治療が可能である．

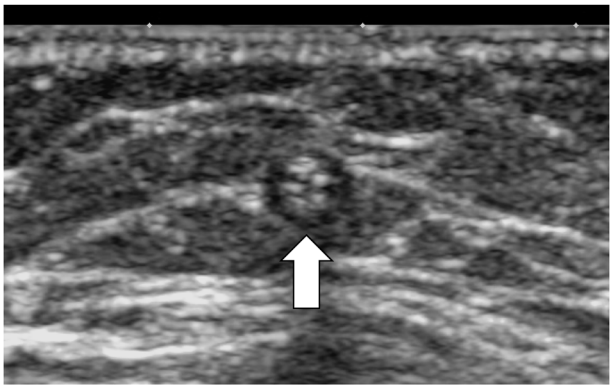

**Fig. 3**　デリバリーカテーテル先端のstar image

デリバリーカテーテル先端には空気を含んだ小管腔が存在し，エコー短軸像でstar imageを呈する（白矢印）．

### 3.　接着材のプライミング

器械台にベナシールのセットを展開する．接着材は水に触れると硬化するため，器械台は，接着材，ガン，デリバリーカテーテルを準備するドライエリアと，イントロデューサ，ガイドワイヤを準備するウエットエリアに分けることが望ましい．まず最初にディスペンサーチップを装着した3 mLの注射器に空気が入らないように接着材をゆっくり吸引する．この際，治療予定の静脈長に対して十分な量の接着材を吸引しておく．例えば30 cmのGSVを治療する場合，約1.0 mLの接着材が必要で（**Table 4**），デリバリーカテーテル充塡に必要な1.3 mLを加えると2.3 mL以上が必要となる．接着材を充塡した注射器にデリバリーカテーテルを接続，次に注射器とガンを接続し，ガンの引き金を引いて接着材を

デリバリーカテーテル先端から3 cmのマークまでプライミングする．ガイドワイヤ，イントロデューサ，ダイレータはウエットエリアの器械台で生理食塩液をフラッシュしておく．

**4.　手技**

①穿刺部に局所麻酔を施行し，超音波ガイド下に留置針で静脈を穿刺，シースを挿入する．

②セットに付属のJ型ガイドワイヤを伏在大腿静脈接合部（sapheno-femoral junction: SFJ）または伏在膝窩静脈接合部（sapheno-popliteal junction: SPJ）末梢側まで挿入後，イントロデューサとダイレータをガイドワイヤに沿ってSFJ（SPJ）まで進める．

③ガイドワイヤおよびダイレータを抜去して，生理食塩液でイントロデューサをフラッシュし，注射器はそのままにしておく．

④超音波ガイド下にイントロデューサの先端をSFJ（SPJ）末梢側に置き，穿刺部のマーカーに従ってイントロデューサを5目盛（5 cm）抜去する．

⑤生理食塩液フラッシュ用注射器を取り外してプライミングしたデリバリーカテーテルをイントロデューサに挿入し，85 cmのマークまで進めて，イントロデューサをさらに5 cm抜去する（この時点で，イントロデューサ先端はSFJ（SPJ）から10 cm離れている．）（**Fig. 4A**）．

⑥デリバリーカテーテルをイントロデューサに完全に挿入して，ロックする（この操作でデリバリーカテーテルがイントロデューサ先端から5 cm突出する）（**Fig. 4B**）．

⑦超音波ガイド下にデリバリーカテーテル先端の位置をSFJ（SPJ）から5 cm末梢側に調整する．

⑧患者の体位を水平にし，超音波検査の短軸像でデリバリーカテーテル先端のstar imageを見つけ，その中枢側2–3 cmの部位で，GSV（SSV）を超音波プローブ（以下プローブ）で圧迫して閉鎖する．

⑨ガンの引き金を完全に引き，3秒間保持し（この操作で接着材が0.1 mL注入される），直ちに1 cmイントロデューサを抜去，再度，ガンの引き金を引き，さらに

**Table 4**　治療に必要な接着材の量

| 治療静脈長* (cm) | 注入回数 | 必要な接着材量# (mL) | 充塡接着材量$ (mL) |
|---|---|---|---|
| 10 | 3 | 0.3 | 1.6 |
| 20 | 6 | 0.6 | 1.9 |
| 30 | 10 | 1.0 | 2.3 |
| 40 | 13 | 1.3 | 2.6 |
| 50 | 16 | 1.6 | 2.9 |
| 60 | 20 | 2.0 | 3.3 |
| 70 | 23 | 2.3 | 3.6 |
| 80 | 26 | 2.6 | 3.9 |
| 90 | 30 | 3.0 | 4.3 |

*深部静脈接合部からの長さ

#深部静脈接合部の5 cm遠位部から治療を開始し，最初の1 cmに0.2 mL, その後3 cm毎に0.1 mLずつ注入した場合で計算

$治療に必要な接着材量にデリバリーカテーテル充塡に必要な1.3 mLを加えた量

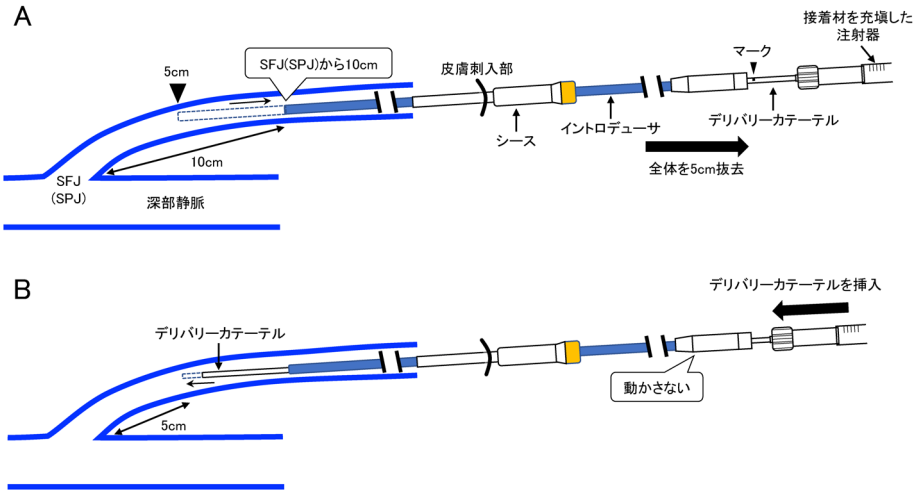


**Fig. 4**　デリバリーカテーテル先端位置の調整

A. デリバリーカテーテルをイントロデューサに85 cmのマークまで挿入し，イントロデューサとデリバリーカテーテルを一緒に5 cm抜去する．

B. デリバリーカテーテルを完全に挿入し，イントロデューサとロックする．

SFJ, 伏在大腿静脈接合部；SPJ, 伏在膝窩静脈接合部．

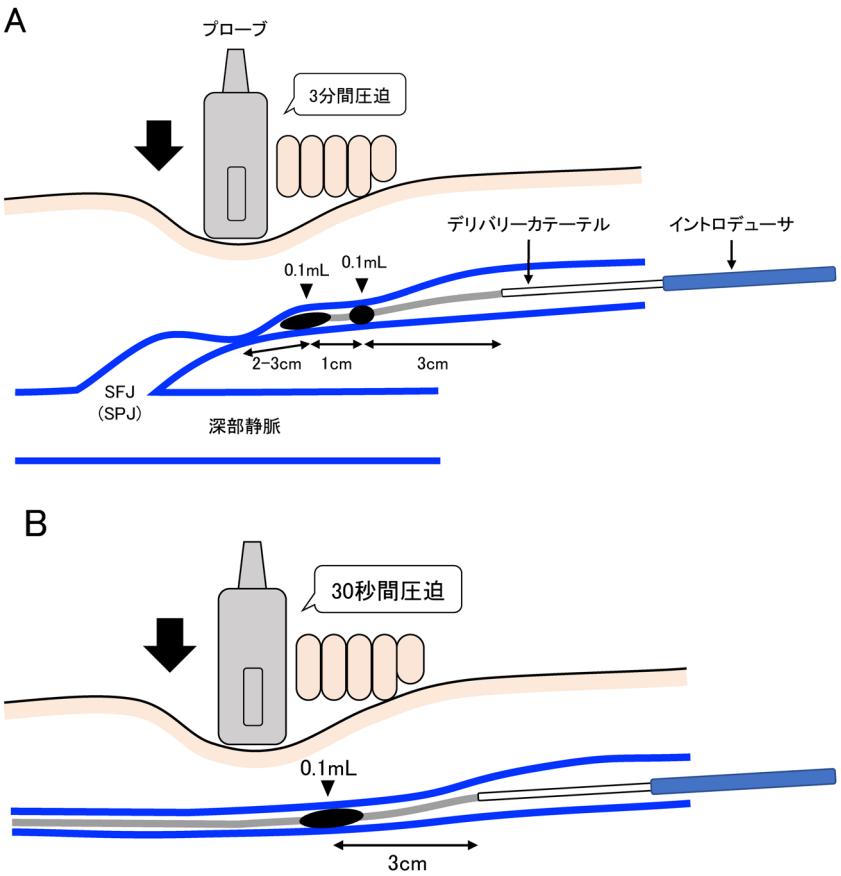


**Fig. 5**　接着材による静脈閉塞

A. SPJ（SFJ）の閉塞方法：①接着材を0.1 mL注入→②イントロデューサを1 cm抜去→③接着材を0.1 mL注入→④イントロデューサを3 cm抜去→⑤プローブと手で静脈を3分間圧迫する．

B. 末梢側の閉塞方法：①接着材を0.1 mL注入→②イントロデューサを3 cm抜去→③プローブと手で30秒間静脈を圧迫する．

SFJ, 伏在大腿静脈接合部；SPJ, 伏在膝窩静脈接合部．

3 cmイントロデューサを抜去したら，短軸方向に置いたプローブともう一方の手でGSV（SSV）を3分間圧迫する（**Fig. 5A**）．

⑩3分間圧迫後，超音波検査の短軸像でデリバリーカテーテル先端のstar imageを見つけ，その中枢側でGSV（SSV）をプローブで圧迫し，ガンの引き金を引いて接着材を注入，イントロデューサを3 cm抜去し，プローブともう一方の手で30秒間圧迫する（**Fig. 5B**）．プローブの位置はデリバリーカテーテル先端より十分中枢側で，手でデリバリーカテーテル先端を圧迫しないように注意する．

⑪治療静脈全長にわたって，手技⑩「接着材を0.1 mL注入→イントロデューサを3 cm抜去→30秒間圧迫」を繰り返す．

⑫治療静脈全長の2/3まできたらシースを2 cm（11 cmシースの場合は6 cm）抜去して，約5 cm体内に残るようにする（**Fig. 6A**）．

⑬そのまま接着材の注入を繰り返し，イントロデューサの6 cm（11 cmシースの場合は10 cm）の目盛りが見えたら，最後の接着材注入と30秒間の圧迫を行う（**Fig. 6B, C**）．

⑭最後の圧迫終了後，イントロデューサーとデリバリーカテーテル，引き続いてシースを抜去して，刺入部を圧迫止血し，絆創膏を貼付する．

⑮超音波検査で穿刺部皮下組織の接着材残存の有無，治療静脈の閉塞，深部静脈の開存を確認して治療を終了する．

**5.　術後処置**

瘤切除を行わない場合は，弾性ストッキング等による術後圧迫療法は必要ないが，大きな側枝静脈瘤がある場合や，同時に瘤切除を行った場合は，従来通り弾性ストッキングを着用させる．当日から行動の制限はなく，

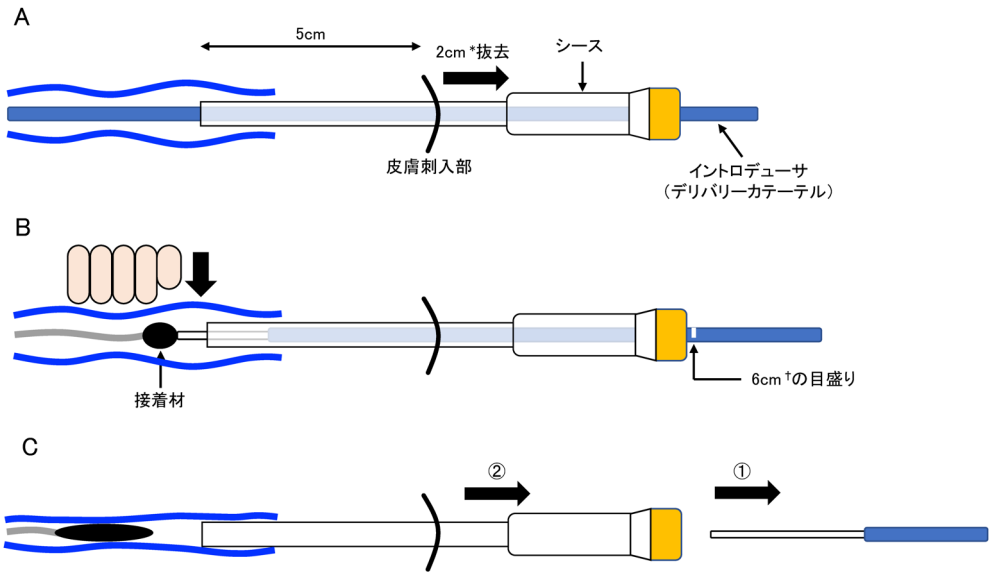


**Fig. 6**　遠位端の閉塞方法

A. シースを皮膚から2 cm*抜去し，体内に5 cm残るようにする．

B. イントロデューサの6 cm†の目盛りが見えたら，最後の接着材注入と30秒間の圧迫を行う．

C. 最後の圧迫終了後，最初にイントロデューサ(①)，次にシース(②)を抜去する．

*, †7 cmシースを使用した場合：11 cmシースでは6 cm(*)抜去，10 cm(†)の目盛り．

**Table 5**　シアノアクリレート系接着材による血管内治療の合併症

| 合併症 | 頻度* |
|---|---|
| Phlebitis[9,12,13,19,27,29,36,40–43,45,49] | 6.3%（156/2476） |
| 表在静脈血栓症[9,13,36,44] | 5.1%（28/548） |
| 皮下出血[40–45,49] | 3.3%（58/1774） |
| 感染・蜂窩織炎[9,12,13,27,44] | 1.8%（8/438） |
| 全身性遅延型過敏症[19,29] | 1.4%（3/210） |
| 深部静脈への血栓伸展[9,12,13,19,27,42,45] | 0.7%（11/1483） |
| 色素沈着[9,40,42–45,49] | 0.4%（7/1644） |
| 神経障害[12,13,27,40,42–45,49] | 0.3%（6/1890） |
| 症候性DVT/PTE[9,12,13,19,27,29,40–45] | 0（0/1992） |
| 血管迷走神経反射[13,19] | 頻度不明 |
| 肉芽腫形成[52] | 頻度不明 |

DVT, deep vein thrombosis; PTE, pulmonary thromboembolism.
*プール解析

術後2週間以内および1–3カ月に経過観察と超音波検査を行う．

## 合 併 症

CACは重篤な合併症はおこらず，安全な治療である（**Table 5**）[46,47]．しかし，ETAで認められる術後疼痛，血栓性合併症，神経障害，皮膚熱傷，皮下出血，色素沈着等は少ない一方，CA系接着材に対するアレルギーや“phlebitis”と呼ばれるCAC特有の合併症が報告されている．

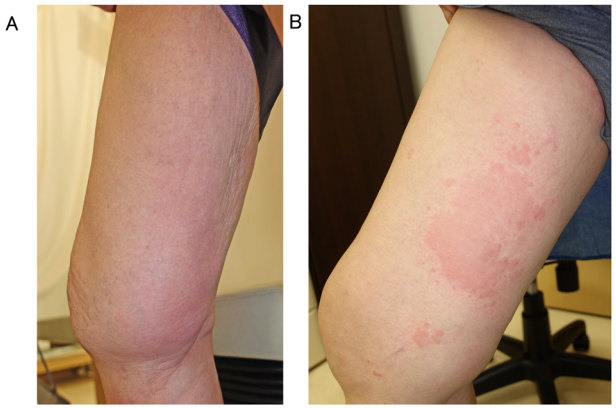


**Fig. 7**　術後phlebitis.

A. 82歳女性，右GSVに対するCAC後1カ月，術後10日後より右大腿部に発赤，軽度の圧痛，3日前から痒み，抗ヒスタミン剤投与で軽快した．

B. 66歳女性，両側GSVに対するCAC後25日，術後7日目より両側大腿部に痒み，その後発赤，浮腫，24日目より全身に蕁麻疹出現，抗ヒスタミン剤およびステロイド剤内服で軽快した．

### 1.　術中合併症

血管迷走神経反射による吐き気と軽度の頭痛が報告されている[13,19]．TLA麻酔を用いないCACではガイドワイヤ操作による静脈の高度攣縮や不整脈[48]の危険性があり，ガイドワイヤは深部静脈まで挿入しないように注意し，丁寧な操作を心がける．著者らはガイドワイヤ操作に起因すると考えられるCAC術中の徐脈，血圧低下を経験している．

**2. Phlebitis**

Phlebitisは，術後数日から2週間後におこる治療した伏在静脈に沿った部位の発赤，腫脹，浮腫，疼痛，圧痛および痒みで（**Fig. 7**），CAC後の6.3%に認められる[9,12,13,19,27,29,36,40–43,45,49]．大部分は軽度～中等度であり，非ステロイド性抗炎症薬（non-steroidal anti-inflammatory drugs: NSAIDs）および抗ヒスタミン薬で治療可能である．PhlebitisはGSV，とくに筋膜上のGSVを10 cmより長く治療した症例[29]，ベナシールを使用した場合（14.1%）[9,12,13,19,27,29,36]に多く認められる．当初，PhlebitisはETA術後にみられる血栓性閉塞に伴うphlebitisと同じものと考えられていたが，最近ではCAに対する“type IV hypersensitivity（遅延型過敏症）”，“異物反応”あるいはSVTと考えられている．Gibsonらは治療部位の発赤や痒みを伴う場合をhypersensitivity reaction（HSR）とし，いわゆる“phlebitis”のうち47%（18/38）がHSRであったと報告している[36]．Phlebitisが遅延型過敏症と考えられたのは，遅発性で痒みを認め，CAのパッチテストで強陽性反応を示し[33,35]，切除標本の病理組織検査でCD4陽性T細胞を認めた[34]ためである．しかし，注入されたCAは長期間体内に遺残する[50]にもかかわらず，大部分のphlebitisは一過性であり，痒みや蕁麻疹が認められない場合がある[9,12,36]．Parkらはphlebitisを遅延型過敏症と考え，CAC術後に抗ヒスタミン薬投与や術前ステロイド静注をルーチンで行ったが，phlebitisの発生率は減少しなかった[29]．恐らくphlebitisの多くは異物反応による非特異的炎症であり[30]，一部が遅延型過敏症あるいは異物反応から遅延型過敏症への移行症例であると考えられる．したがって，phlebitisの治療はNSAIDsを基本とし，痒みや全身性の蕁麻疹を認める場合は程度に応じて抗ヒスタミン薬およびステロイド投与を追加する．

**3. アレルギー（過敏症）**

注入されたCA系接着材は異物であるためアレルギーを誘発する可能性があるが[51]，CAC後のtype I hypersensitivity（即時型過敏症）によるアナフィラキシーショックの報告例はない．前述したようにphlebitisの一部は遅延型過敏症であるが頻度は不明である．遅延型過敏症の場合は皮膚の発赤と痒みが主症状であり，疼痛は認められないか軽度である．軽度の場合は局所のみであるが，中等度以上の場合は，全身性に体幹や頭皮などに蕁麻疹を起こす[19,29]．術前に問診を十分に行いCAやホルムアルデヒドに対するアレルギーを除外することが重要である．術前のパッチテストの有用性は確立されていない[39]．CAが皮下脂肪内に残存するとアレルギーを起こしやすいため，カテーテル抜去後にCAの残存の有無を必ずチェックする．治療は抗ヒスタミン薬やステロイド剤の内服が行われ[19,29]，まれにアレルギー症状を長期間持続あるいは繰り返す場合は，注入したCAの切除が行われる[34]．

**4. DVT/PTE，深部静脈への血栓伸展**

下肢静脈瘤治療の治療において最も重大で留意すべき合併症はDVT/PTEである．現在までCAC術後に症候性DVT/PTEの報告はないが[9,12,13,19,27,29,40–45]，いわゆるendovenous heat-induced thrombus（EHIT）class4に相当する，閉塞断端からの血栓伸展による無症候性DVTが報告されている[27]．深部静脈への血栓伸展は，初期の予備的な研究では21.1%に認められたが[9]，その後の報告では0–2%にしか認められていない[12,13,19,27,42,45]．まれに血栓ではなくCAが深部静脈に伸展している場合もある[12]．EHITと区別するために“endovenous glue-induced thrombosis（EGIT）”や“n-BCA extension”等の名称が提唱されているが，未だ確立した名称はない[39]．血栓伸展を防ぐためには，注入用カテーテル先端の位置とプローブによる中枢の圧迫が重要である[12]．治療はEHITに準じて経過観察，あるいは抗凝固療法を行う[9,19,27]．

**5. 表在静脈血栓症（SVT）**

CAC後のSVTは約5%に認められ[9,13,36,44]，多くは瘤切除を行わず留置された側枝静脈に発生する．SVTは伏在静脈にもおこるが，異物反応や遅延型アレルギーとの鑑別は難しい．

**6. 神経障害**

静脈周囲に熱損傷が及ぶETAと異なり，理論上はCACによる神経損傷はおこらない．しかし，CACでも静脈穿刺，瘤切除あるいは術後弾性ストッキングによると思われる神経障害が少数例報告されている[13,27]．

**7. 疼痛，皮下出血**

皮下出血はおもに穿刺部周囲に起こるが，ETAとの比較では有意に発生率が少ないと報告されている[41,44,49]．周術期・術後疼痛も同様にETAに比べ有意に少ないと報告されている[41,44,49]．

**8. その他**

穿刺部感染，蜂窩織炎が1–3%に認められ[9,12,13,27,44]，Yangらは穿刺部に遺残したCAの感染に対しCAの摘出を行っている[27]．その他，肉芽腫形成で静脈切除が必要であった症例も報告されている[52]．Parsiらは肉芽腫性疾患の患者ではCA治療後の異物型肉芽腫反応が誘導

**Table 6**　シアノアクリレート系接着材による血管内治療の治療成績

| 著者（研究名） | 報告年 | 研究開始年 | 治療機器 | 研究形式 | n | 観察期間（月） | 閉塞率（%） | 症状・QOLの改善（術前→観察終了時） | | |
|---|---|---|---|---|---|---|---|---|---|---|
| | | | | | | | | VCSS | AVVQ | その他 |
| Almeida［11］（Feasibility） | 2015 | 2010 | VenaSeal | P | 38 | 36 | 94.7* | 6.1→2.2 | — | — |
| Proebstle［12］（eSCOPE） | 2015 | 2011 | VenaSeal | P | 70 | 12 | 92.9* | 4.3→1.1 | 16.3→6.7 | EQ-5D 84.8→94.5 |
| Morrison［18］（VeCLOSE） | 2020 | 2013 | VenaSeal | RCT | 108 | 60 | 91.4* | 5.2→1.3 | 18.8→8.3 | EQ-5D TTO 0.9→1.0 |
| Gibson［19］（WAVES） | 2017 | 2015 | VenaSeal | P | 50 | 3 | 100 | 6.5→1.8† | 17.3→6.5 | EQ VAS 84.4→88.6 |
| Chan［54］ | 2017 | 2014 | VenaSeal | R | 55 | 12 | 75.7* | 6.2→1.4 | 25.4→2.8 | SF36 Physical 44.4→46.4 Mental 53.6→42.3 |
| Yang［27］ | 2019 | 2014 | VenaSeal | CR | 148 | 2 | 100 | — | — | — |
| Bozkurt［49］ | 2016 | 2013 | VariClose | CP | 154 | 12 | 95.8 | 5.7→0.6 | 18.1→4.6 | — |
| Koramaz［40］ | 2017 | 2013 | VariClose | CR | 150 | 12 | 98.7 | 7.5→2.8 | — | — |
| Eroglu［41］ | 2018 | 2014 | VariClose | RCT | 168 | 48 | 92.6 | 7.6→2.7 | — | — |
| Yavuz［42］ | 2018 | 2016 | VenaBlock | R | 538 | 12 | 99.4 | 5.4→0.6 | 18.3→4.6 | — |
| Bademci［43］ | 2019 | 2015 | VariClose | CR | 75 | 12 | 94.7 | 7→1 | 17→4 | — |
| Ovali［44］ | 2019 | 2013 | VenaBlock | CR | 116 | 12 | 99.5* | 5.8→1.0 | 17.4→4.9 | — |
| Sarac［45］ | 2019 | 2015 | VenaBlock | P | 573 | 24 | 99.4* | 5.8→0.6 | 19.7→4.4 | — |

* Kaplan-Meire method; † revised VCSS

QOL, quality of life; DVT, deep vein thrombosis; PTE, pulmonary thromboembolism; VCSS, Venous Clinical Severity Score; AVVQ, Aberdeen Varicose Vein Questionnaire; EQ-5D, EuroQol 5 Dimensions; TTO, time trade-off; EQ VAS, EuroQol Visual Analog scale; SF36, the 36-Item Short Form; VCSS, Venous Clinical Severity Score; RCT, randomized controlled study; P, prospective study; R, retrospective study, CR, comparative retrospective study; CR, comparative prospective study

される可能性があるため，CACを施行すべきではないとしている[53]．

## 治療成績

現在までにシステマティックレビュー2編[46,47]，RCT 2編[18,41]およびおもな観察研究11編[11,12,19,27,40,42–45,49,54]においてCACの治療成績が報告されている（**Table 6**）．CACの治療成績は治療静脈の閉塞率，重症度・quality of life（QOL）の改善で評価されている．

### 1.　治療静脈の閉塞率

閉塞率は，エコー検査で開存部分がSFJ（SPJ）あるいは治療開始位置から5 cm未満の場合を閉塞としている．短期閉塞率は良好で，システマティックレビューでは術後1年の閉塞率はそれぞれ89.0%（n=392）[46]，96.8%（n=534）[47]であった．その他の報告でも1年閉塞率は93–100%[11,12,18,19,27,40,41–45,49]であるが，Chanら[53]は60%が経過観察不能であった研究で，1年閉塞率75.7%と最も低い閉塞率を報告し，多変量解析で“GSV径6.6 mm以上”を再疎通の独立した危険因子としている．長中期成績に関しては，Erogluら[41]が術後4年の閉塞率が92.6%，Morrisonら[18]はVeCLOSE studyにおいて術後5年で93.6%と報告している．ETAとCACの比較では，2編のRCT[18,41]，5編の観察研究で[27,40,43,44,49]，いずれも閉塞率に有意差は認められなかった．再疎通した症例はすべてGSVであり，少数例であるがSSVでの再疎通は報告されていない[19,27,41]．

### 2.　重症度・QOLの改善

下肢静脈瘤の重症度評価であるVenous Clinical Severity Score（VCSS）が，2編のRCT[18,41]と10編の観察研究[11,12,19,40,42–45,49,53]で検討されている．いずれの報告でも，術前と比べ術後スコアは有意に減少しているが，ETAとの比較では観察研究，RCTいずれでも有意な差は認められなかった．QOLに関してはAberdeen Varicose Vein Questionnaire（AVVQ）[12,18,19,42–45,49,53]，EuroQol 5 Dimensions（EQ-5D）[12,18,19]およびthe 36-Item Short Form（SF36）[53]が検討されている．これらもVCSS同様に術前と比べ術後スコアは有意に改善しているが，ETAとの比較では観察研究，RCTいずれでも有意な差は認められなかった．

### 3.　追加治療の有無

CACの場合，治療の特性上，伏在静脈本幹のみに治療を行い，同時に側枝静脈に対する瘤切除や硬化療法

は行わない場合が多い．Gibsonら[20]は側枝静脈瘤治療を併施しないCAC術後3カ月目における追加治療の有無を検討し，66%で追加治療が行われたが瘤切除は14%のみであり，術前の追加治療必要性の予測より有意に頻度が少なかった（66% vs. 96%, p=0.0001）と報告している．ETAとCACの比較では，RCT[41]および前向き観察研究[49]で追加治療の頻度は有意差がなかったと報告されている．

## おわりに

CACによる下肢静脈瘤治療は，いまだ限られた症例数の研究しかない．これらの研究は観察期間も短いため，合併症の詳細も長期成績も十分に明らかにはなっていない．このため，本ガイドラインはCACを適切に開始するための基礎となる指針でしかなく，CACを施行する医師は，常に安全に留意し，治療データを収集し検討しなければならない．一次性下肢静脈瘤の治療はCACの導入により，手技的にはさらに低侵襲化すると期待される．しかし，ETAはもちろんCACの適応は“有症状の一次性下肢静脈瘤”である．正常人でも部分的な伏在静脈の弁不全はあること，無症状の下肢静脈瘤が多くあること，進行の緩徐な良性疾患であること，を念頭に置いて治療適応を決めなければならない．正しい適応で疾患を治療しなければ，どんな優れた治療法でも患者に良い結果をもたらすことはできない．下肢静脈瘤治療はより低侵襲化しているからこそ，高い倫理性をもって適正な治療を行うべきである．

## 利益相反

企業や営利を目的とする団体（以下，企業・組織や団体）の役員，顧問職の兼業（100万円以上/年）：株式会社インテグラル

その他の報酬（研究とは直接無関係な旅費や贈答品など）や人的な支援（5万円以上/年）：株式会社インテグラル，コヴィディエンジャパン株式会社，株式会社ジェイ・エム・エス

## 文　献

1) Van Den Bos RR, Neumann M, De Roos KP, et al: Endovenous laser ablation-induced complications: review of the literature and new cases. Dermatol Surg 2009; **35**: 1206–1214
2) Anwar MA, Lane TR, Davies AH, et al: Complications of radiofrequency ablation of varicose veins. Phlebology 2012; **27** Suppl. 1: 34–39
3) Toonder IM, Lawson JA, Wittens CH: Tumescent, how do I do it? Phlebology 2013; **28** Suppl. 1: 15–20
4) Whiteley MS: Glue, steam and Clarivein-Best practice techniques and evidence. Phlebology 2015; **30** Suppl: 24–28
5) 広川雅之，佐戸川弘之，八杉　巧，他：下肢静脈瘤に対する血管内焼灼術のガイドライン2019. 静脈学2019; **30**(Suppl): i-81
6) Persistence, persistence, persistence: Lessons in device innovation from three prolific inventors. Interventional News. 20 Nov, 2017. Ed. Marshall S. (https://interventionalnews.com/persistence-device-innovation/)（2020年5月8日閲覧）
7) Almeida JI, Min RJ, Raabe R, et al: Cyanoacrylate adhesive for the closure of truncal veins: 60-day swine model results. Vasc Endovascular Surg 2011; **45**: 631–635
8) Min RJ, Almeida JI, McLean DJ, et al: Novel vein closure procedure using a proprietary cyanoacrylate adhesive: 30-day swine model results. Phlebology 2012; **27**: 398–403
9) Almeida JI, Javier JJ, Mackay E, et al: First human use of cyanoacrylate adhesive for treatment of saphenous vein incompetence. J Vasc Surg Venous Lymphat Disord 2013; **1**: 174–180
10) Almeida JI, Javier JJ, Mackay EG, et al: Two-year follow-up of first human use of cyanoacrylate adhesive for treatment of saphenous vein incompetence. Phlebology 2015; **30**: 397–404
11) Almeida JI, Javier JJ, Mackay EG, et al: Thirty-sixth-month follow-up of first-in-human use of cyanoacrylate adhesive for treatment of saphenous vein incompetence. J Vasc Surg Venous Lymphat Disord 2017; **5**: 658–666
12) Proebstle TM, Alm J, Dimitri S, et al: The European multicenter cohort study on cyanoacrylate embolization of refluxing great saphenous veins. J Vasc Surg Venous Lymphat Disord 2015; **3**: 2–7
13) Morrison N, Gibson K, McEnroe S, et al: Randomized trial comparing cyanoacrylate embolization and radiofrequency ablation for incompetent great saphenous veins (VeClose). J Vasc Surg 2015; **61**: 985–994
14) Kolluri R, Gibson K, Cher D, et al: Roll-in phase analysis of clinical study of cyanoacrylate closure for incompetent great saphenous veins. J Vasc Surg Venous Lymphat Disord 2016; **4**: 407–415
15) Morrison N, Gibson K, Vasquez M, et al: VeClose trial 12-month outcomes of cyanoacrylate closure versus radiofrequency ablation for incompetent great saphenous veins. J Vasc Surg Venous Lymphat Disord 2017; **5**: 321–330
16) Gibson K, Morrison N, Kolluri R, et al: Twenty-four month results from a randomized trial of cyanoacrylate closure versus radiofrequency ablation for the treatment of incompetent great saphenous veins. J Vasc Surg Venous Lymphat Disord 2018; **6**: 606–613
17) Morrison N, Kolluri R, Vasquez M, et al: Comparison of cyanoacrylate closure and radiofrequency ablation for the treatment of incompetent great saphenous veins: 36-month outcomes of the VeClose randomized controlled trial. Phlebology 2019; **34**: 380–390
18) Morrison N, Gibson K, Vasquez M, et al: Five-year extension study of patients from a randomized clinical trial (VeClose) comparing cyanoacrylate closure versus radiofrequency ablation for the treatment of incompetent great saphenous veins. J Vasc Surg Venous Lymphat Disord 2020; [Epub ahead of print]
19) Gibson K, Ferris B: Cyanoacrylate closure of incompetent great, small and accessory saphenous veins without the use of post-procedure compression: initial outcomes of a post-market evaluation of the VenaSeal System (the WAVES Study). Vascular 2017; **25**: 149–156
20) Gibson K, Minjarez R, Gunderson K, et al: Need for adjunctive

procedures following cyanoacrylate closure of incompetent great, small and accessory saphenous veins without the use of postprocedure compression: three-month data from a postmarket evaluation of the VenaSeal System (the WAVES Study). Phlebology 2019; **34**: 231–237

21) Vinters HV, Galil KA, Lundie MJ, et al: The histotoxicity of cyanoacrylates. A selective review. Neuroradiology 1985; **27**: 279–291

22) 太田和夫：生体と接着材.「高分子加工」増刊別冊7・瞬間接着, 高分子化学刊行会編, 京都, 1970, 高分子刊行会, pp.63–91

23) Novotný K, Rohn V: Cyanoacrylate glue in treatment of varicose veins. Cor Vasa 2019; **61**: e290–e293

24) Champagne C: Serendipity, super glue and surgery: Cyanoacrylates as hemostatic aids in the Vietnam war. The proceedings of the 18th annual history of medicine days, March 6th and 7th, 2009 University of Calgary, Faculty of Medicine, Calgary, AB. pp155–176

25) 日本IVR学会編：血管塞栓術に用いるNBCAのガイドライン 2012. [http://www.jsir.or.jp/docs/nbca/130107_NBCA.pdf]（2020年5月8日閲覧）

26) VenaSealクロージャーシステム添付文書（第1版）.（https://www.info.pmda.go.jp/ygo/pack/610015/23100BZX00111000_A_01_01/）（2020年5月8日閲覧）

27) Yang GK, Parapini M, Gagnon J, et al: Comparison of cyanoacrylate embolization and radiofrequency ablation for the treatment of varicose veins. Phlebology 2019; **34**: 278–283

28) Toonder IM, Lam YL, Lawson J, et al: Cyanoacrylate adhesive perforator embolization (CAPE) of incompetent perforating veins of the leg, a feasibility study. Phlebology 2014; **29** suppl: 49–54

29) Park I, Jeong MH, Park CJ, et al: Clinical features and management of "Phlebitis-like abnormal reaction" after cyanoacrylate closure for the treatment of incompetent saphenous veins. Ann Vasc Surg 2019; **55**: 239–245

30) Parsi K, Kang M, Yang A, et al: Granuloma formation following cyanoacrylate glue injection in peripheral veins and arteriovenous malformation. Phlebology 2020; **35**: 115–123

31) 孟　真, 広川雅之, 佐戸川弘之, 他：「下肢静脈瘤に対する血管内焼灼術のガイドライン2019」不適切治療症例に関する追補. 静脈学2020; **31**: 39–43

32) Tang TY, Tiwari A: The VenaSeal™ abnormal red skin reaction: looks like but is not phlebitis! Eur J Vasc Endovasc Surg 2018; **55**: 841

33) Chua D, Yeo YW, Chong TT, et al: Type IV hypersensitivity reaction following cyanoacrylate glue embolization (VenaSeal™) of the great saphenous vein incompetence: a case report. Surg Case Rep 2019; **2**: 2–3

34) Jones AD, Boyle EM, Woltjer R, et al: Persistent type IV hypersensitivity after cyanoacrylate closure of the great saphenous vein. J Vasc Surg Cases Innov Tech 2019; **5**: 372–374

35) Watts TJ, Thursfield D, Haque R: Allergic contact dermatitis caused by VenaSeal tissue adhesive. Contact Dermat 2019; **80**: 393–395

36) Gibson K, Minjarez R, Rinehardt E, et al: Frequency and severity of hypersensitivity reactions in patients after VenaSeal™ cyanoacrylate treatment of superficial venous insufficiency. Phlebology 2020; **35**: 337–344

37) VenaSeal™ Closure System, Product Code: VS-402, Instruction for Use. (https://www.accessdata.fda.gov/cdrh_docs/pdf14/p140018c.pdf)（2020年5月8日閲覧）

38) Aalto-Korte K, Alanko K, Kuuliala O, et al: Occupational methacrylate and acrylate allergy from glues. Contact Dermat 2008; **58**: 340–346

39) Parsi K, Roberts S, Kang M, et al: Cyanoacrylate closure for peripheral veins: consensus document of the Australasian College of Phlebology. Phlebology 2020; **35**: 153–175

40) Koramaz İ, El Kılıç H, Gökalp F, et al: Ablation of the great saphenous vein with nontumescent n-butyl cyanoacrylate versus endovenous laser therapy. J Vasc Surg Venous Lymphat Disord 2017; **5**: 210–215

41) Eroglu E, Yasim A: A randomised clinical trial comparing *N*-butyl cyanoacrylate, radiofrequency ablation and endovenous laser ablation for the treatment of superficial venous incompetence: two year follow up results. Eur J Vasc Endovasc Surg 2018; **56**: 553–560

42) Yavuz T, Acar AN, Aydın H, et al: A retrospective study of a new *n*-butyl-2-cyanoacrylate glue ablation catheter incorporated with application guiding light for the treatment of venous insufficiency: twelve-month results. Vascular 2018; **26**: 547–555

43) Bademci MŞ, Kocaaslan C, Aldag M, et al: Single-center retrospective review of early outcomes of radiofrequency ablation versus cyanoacrylate ablation of isolated great saphenous vein insufficiency. J Vasc Surg Venous Lymphat Disord 2019; **7**: 480–485

44) Ovalı C, Sevin MB: Twelve-month efficacy and complications of cyanoacrylate embolization compared with radiofrequency ablation for incompetent great saphenous veins. J Vasc Surg Venous Lymphat Disord 2019; **7**: 210–216

45) Sarac A: Two-year follow-up of a n-butyl-2-cyanoacrylate glue ablation for the treatment of saphenous vein insufficiency with a novel application catheter with guiding light. Vascular 2019; **27**: 352–358

46) Vos CG, Ünlü Ç, Bosma J, et al: A systematic review and meta-analysis of two novel techniques of nonthermal endovenous ablation of the great saphenous vein. J Vasc Surg Venous Lymphat Disord 2017; **5**: 880–896

47) Bissacco D, Stegher S, Calliari FM, et al: Saphenous vein ablation with a new cyanoacrylate glue device: a systematic review on 1000 cases. Minim Invasive Ther Allied Technol 2019; **28**: 6–14

48) 西野純史, 細井　温, 船田敏子, 他：血管内レーザー焼灼術中に心室性不整脈を呈した2症例. 日血外会誌2019; **28**: 115–119

49) Bozkurt AK, Yılmaz MF: A prospective comparison of a new cyanoacrylate glue and laser ablation for the treatment of venous insufficiency. Phlebology 2016; **31** Suppl: 106–113

50) Almeida JI, Murray SP, Romero ME: Saphenous vein histopathology 5.5 years after cyanoacrylate closure. J Vasc Surg Venous Lymphat Disord 2020; **8**: 280–284

51) Yacoub MR, Lemiere C, Malo JL: Asthma caused by cyanoacrylate used in a leisure activity. J Allergy Clin Immunol 2005; **116**: 462

52) Zernovicky F: Fast progressive devastating granulomatic reaction after VenaSeal procedure. Int Angiol 2018; **37**: S168–S169

53) Parsi K, Kang M, Yang A, et al: Granuloma formation following cyanoacrylate glue injection in peripheral veins and arteriovenous malformation. Phlebology 2020; **35**: 115–123

54) Chan YC, Law Y, Cheung GC, et al: Predictors of recanalization for incompetent great saphenous veins treated with cyanoacrylate glue. J Vasc Interv Radiol 2017; **28**: 665–671

**Abstract**

# Cyanoacrylate Glue Closure for Varicose Veins: Concensus Guidlines of the Japanese Society of Phlebology

Masayuki Hirokawa[1], Hirono Satokawa[2], Takumi Yasugi[3], Takashi Yamaki[4], Takaaki Ito[5], Shiro Onozawa[6], Takashi Kobata[7], Nozomu Shirasugi[8], Shintaro Shokoku[9], Norihide Sugano[10], Satoru Sugiyama[11], Katsuyuki Hoshina[12], and Makoto Mo[13]

[1] Ochanomizu Vascular and Vein Clinic
[2] Department of Cardiovascular Surgery, Fukushima Medical University, School of Medicine
[3] Department of Cardiovascular Surgery, Ehime University
[4] Department of Plastic and Reconstructive Surgery, Tokyo Women's Medical University Medical Center East
[5] Department of Dermatology, Hyogo College of Medicine
[6] Department of Radiology, Kyorin University
[7] Department of Cardiovascular Surgery, Kanazawa Medical University Himi Municipal Hospital
[8] Department of Vascular Surgery, Yokohama Asahi Chuo General Hospital
[9] Shokoku Shintaro Clinic
[10] Department of Surgery, Tokyo Metropolitan Health and Medical Treatment Corporation Ohkubo Hospital
[11] Department of Surgery, Hiroshima Teishin Hospital
[12] Department of Vascular Surgery, The University of Tokyo
[13] Department of Cardiovascular Surgery, Yokohama Minami Kyosai Hospital

**Key words**: varicose veins, cyanoacrylate, endovenous treatment, glue treatment, endothermal ablation

Cyanoacrylate closure (CAC) is one of non-thermal non-tumescent treatments for varicose veins, and the VenaSeal Closure System, a commercially available CAC, was approved by national health insurance in Japan in 2019. This consensus guidelines was made by a group of experts in the field of endovenous thermal ablation for varicose veins under the auspices of the Guideline Committee of the Japanese Society of Phlebology. Symptomatic primary varicose veins are a good indication for CAC, and a history of hypersensitivity to cyanoacrylate is an absolute contraindication to CAC. Phlebitis due to delayed-type hypersensitivity or foreign body reaction is reported in 6.3% of patients as CAC specific complications. CAC is a minimally invasive method for treatment of primary varicose veins though further collection of evidence and clinical data are required to establish the long-term result.

*Jpn J Phlebol 2020;* ***31****(3): 141–152*